IN ZWANG PROTOCOL Schouderdystocie (i.a.)

Doel
Het doel van dit protocol is een eenduidig beleid te beschrijven hoe om te gaan bij iemand met een schouderdystocie (in anamnese).

Definitie
Het niet geboren worden van de foetale schouders ondanks routinematig obstetrisch handelen.

Incidentie
De incidentie van een schouderdystocie neemt lineair toe met het geboortegewicht van de baby.
- Bij een geboortegewicht tussen de 2500 en 4000 gram is de kans op een schouderdystocie 0,3% tot 1,0%
- Bij een geboortegewicht tussen de 4000 en 5000 gram is de kans op een schouderdystocie 5% tot 7%.

In 50% van alle gevallen van schouderdystocie treedt deze onverwacht op bij kinderen met een normaal geboortegewicht.

Risicofactoren
Preconceptioneel
- Macrosoom kind i.a.
- Schouderdystocie i.a.
- Diabetes Mellitus
- Obesitas
- Bekkenafwijkingen
- Hogere maternale leeftijd

Ante partum
- Excessieve gewichtstoename gedurende de zwangerschap
- Diabetes gravidarum
- Mannelijk geslacht van het kind
- Serotiniteit
- Macrosomie *(officiële definitie van de ACOG een EFW van >4500 gram}*
- Intra-uteriene vruchtdood

Intrapartum
- Langdurige ontsluiting of uitdrijving
- Kunstverlossing wegens niet-vorderende uitdrijving
- Traag *(head bobbing)* of onvolledige geboren worden *(turtle sign)* van het caput

Complicaties

De volgende complicaties kunnen optreden bij een schouderdystocie:

Foetale morbiditeit:

- Fracturen van clavicula of humerus
- Plexus brachialis laesie
- Erbse parese *(beschadiging van de zenuwwortels van C5 - C6 en soms C7)*
- Klumpke parese *(beschadiging van de zenuwwortels van C7 - T1)*
- Totale plexus parese
- Neonatale asfyxie
- Cerebrale hypoxie
- Neonatale sterfte

Plexus brachialis laesie komt voor bij ongeveer 8-18% van de schouderdystocieën. De grote meerderheid van de plexus brachialis leasies zijn de Erbse parese. Een laesie van het onderste deel van de brachiale plexus (Klumpke) wordt in 1-3% van de gevallen gezien.
Bij ongeveer een derde van de laesies is oedeem de oorzaak en dit herstelt binnen enkele dagen. Van alle kinderen met een plexus brachialis laesie houdt 4-15% van de kinderen last, variërend van enige restverschijnselen tot ernstige Erbse parese of parese volgens Klumpke. Permanente schade ontstaat in 1:20.000 gevallen.

De kans op een claviculafractuur is gemiddeld 8% en de kans op een humerusfractuur is 2%. Fracturen genezen over het algemeen zonder latere nadelige gevolgen.

Hypoxie kan leiden tot neurologische schade of neonatale sterfte. De foetale pH daalt circa 0,04 per minuut als gevolg van navelstrengcompressie.

Maternale morbiditeit:

- Vaginaal letsel
- Haemorrhagia post partum
- Psychisch trauma

Maternale complicaties kunnen ook ontstaan door de mogelijk aanwezige foetale macrosomie en niet zozeer door alleen de schouderdystocie.

Preventie

In de literatuur is geen studie bekend die risicofactoren aantoonde met voldoende sensitiviteit of positief voorspellende waarde, zodat op basis van die risicofactoren obstetrische interventies verdedigbaar zijn ter vermijding van schouderdystocieën.

- Een primaire sectio caesarea, is dus <u>alleen</u> geïndiceerd bij gecompliceerde schouderdystocie in de voorgeschiedenis of bij verwachtte CPD.

Beleid

Het is belangrijk dat de handgrepen van de eerder plaatsgevonden schouderdystocie goed genoteerd worden. Dit geeft een inschatting van de ernst van de schouderdystocie. Daarnaast is het aan te bevelen dat degene die de partus heeft begeleid een advies op schrift stelt voor een eventuele volgende partus.

Gewichtsschatting blijft onbetrouwbaar. Een combinatie van echoscopisch onderzoek en handmatige schatting zou het meest in de buurt komen van het daadwerkelijke gewicht.
Aanbeveling bij een schouderdystocie in anamnese:

- Groeiecho's bij 28-32-36 weken in de eerste lijn
- Tijdens de zwangerschap bij het MDO casus bespreken en/of een consult in de 2e lijn uiterlijk bij 36 weken in combinatie met evt. een echo ter gewichtsschatting.
    - Doel van het consult is het bepalen van de risicofactoren en vaststellen van beleid in nauw overleg met de eerste lijn.

Mogelijke opties na het consult zijn:

- Thuisbevalling
- Plaatsindicatie (BD partus)
- Inleiding
- Primaire sectio

Beleid bij een plaats indicatie is als volgt:
De 1e lijns verloskundige brengt de arts-assistent of klinisch verloskundige op de hoogte wanneer zij met cliënte in het ziekenhuis arriveert. De arts-assistent of klinisch verloskundige maakt bij voorkeur kennis met cliënte en bestudeert het dossier t.a.v. gemaakte afspraken gedurende de zwangerschap.

De gynaecoloog wordt op de hoogte gebracht door de arts-assistent of de klinisch verloskundige. De gynaecoloog beslist zelf of hij/zij wel/niet aanwezig is in het ziekenhuis (afhankelijk van de ervaring arts-assistent/klinisch verloskundige). De 1e lijns verloskundige blijft eindverantwoordelijke wanneer en hoe zij hulp in schakelt.

Vanzelfsprekend kan 1e lijns verloskundige de gynaecoloog verzoeken in huis te komen. De cliënt/patiënt valt dan onder tweedelijns zorg en niet meer onder verantwoordelijkheid van de verloskundige.

Maatregelen bij een (mogelijke) schouderdystocie
Anticipeer op een mogelijke schouderdystocie (bij multipele riscofactoren):

- Bij een thuisbevalling; overweeg een partus in het ziekenhuis
- Licht de patiënt en haar partner in en geef instructies
- Licht de kraamverzorgster of verpleegkundige in en geef instructies
- Zorg voor voldoende ruimte onder de benen (voeteneinde bed naar beneden of een dwarsbed) of overweeg om de uitdrijving in All-Fours te laten plaatsvinden
- Zorg voor een lege blaas
- Bij een poliklinische partus; overweeg om de tweede lijn in te lichten

Bij het vaststellen van een schouderdystocie zal de parteur de klok aanzetten en overgaan tot handeling volgens de **HELPERRSZ.** NB. BIJ ALLE VERRICHTINGEN IS HET ESSENTIEEL DAT DE PATIËNT NIET PERST!

H: Hulp wordt ingeschakeld. → Druk op de **GELE BEL** op de verloskamer in het Groene Hart ziekenhuis.

E: Episiotomie bij weinig ruimte vaginaal. (is meestal niet nodig)

L: Legs
McRoberts → Bij de handgreep van Mc Roberts worden de benen maximaal geflecteerd in de heupen, doordat de cliënt/patiënt de knieën maximaal naar zich toetrekt of hierbij wordt geholpen. Dit resulteert in een rotatie van het bekken en het verstrijken van de lumbale lordose. Hierdoor kan de achterste schouder verder onder het promotorium zakken en kan de voorste schouder onder de symfyse schuiven. Het sacraalwaarts bewegen van het caput kan 30 seconden worden aangehouden. Vaak zal de schouder dan langzaam onder de symfyse doorschuiven. Indien er niets gebeurt herhaal evt. deze handeling of ga door naar de volgende.

P: Pressure
Suprapubische impressie wordt gegeven door een assistent. Door de impressie wordt de adductie bevorderd. Tegelijkertijd vindt sacraalwaartse tractie aan het foetale caput plaats.

E: Enter (inwendige manoeuvres)
Inwendige manoeuvres hebben als doel de schouders te laten roteren naar een horizontale positie.

- Methode volgens Rubin → Hierbij wordt aan de achterkant van de voorste schouder druk uitgeoefend. Er vindt zo adductie van de voorste schouder en abductie van de achterste schouder plaats.
- Methode volgens Woods → Hierbij wordt ter plaatse van de clavicula druk uitgeoefend op de schouder die zich in de sacraal holte bevindt.

Bij beide rotatiemanoeuvres wordt een rotatie van 180 graden bewerkstelligd. Om de schouderdystocie op te lossen kunnen ook beide methodes gecombineerd worden.

R: Rotate
In All-Fours *(knie – handpositie)* verstrijkt de lendenlordose en dit verruimt de bekkeningang. Let erop dat de cliënt/patiënt niet op haar ellenbogen leunt, maar op haar handen.

- Bij een knie-ellenboogpositie neemt de lendenlordose toe en wordt de bekkeningang juist kleiner.

De bekkeningang kan in All-Fours 1-2 cm ruimer worden doordat de zwaartekracht waarschijnlijk het SI-gewricht uitrekt. In de sacraal holte ontstaat meer ruimte waardoor inwendige handelingen makkelijker uitvoerbaar zijn.

R: Remove
Bij het afhalen van de achterste arm dient de hand aan de dorsale zijde van het kind ingebracht te worden in het baringskanaal. De achterste foetale schouder en bovenarm wordt gelokaliseerd en gevolgd tot aan de elleboog. Door druk uit te oefenen in de elleboogsplooi wordt deze geflecteerd en vervolgens langs de buikzijde van het kind afgeschoven en geboren. Hierbij is de arm gespalkt tussen wijs- en middelvinger aan de achterzijde van de arm en met de duim aan de voorzijde van de oksel. Het is ook mogelijk om aan ventrale zijde van het kind een hand te pakken en de arm af te halen.

S: Symfysiotomie
Door middel van het doornemen van de symfyse wordt extra ruimte gecreëerd in het bekken, waardoor de schouderdystocie opgelost kan worden.

Z: Zavanelli
Bij deze handeling wordt het caput door middel van de inwendige spildraai teruggeduwd in de bekkeningang en wordt er direct daarna een spoedsectio verricht.

De laatste twee handelingen worden alleen in de tweede lijn toegepast waarbij deze als laatste optie worden gezien.

- Alle bovenstaande manoeuvres worden 30-60 seconden geprobeerd, daarna moet overgegaan worden op een volgende manoeuvre. Indien al deze manoeuvres geen effect hebben; herhaal dan het hele stappenplan.
- Overweeg bij elke stap het inschakelen van hulp door middel van een Ambulance of de noodbel. → Zodra je start met Enter manouvres moet je hulp inschakelen, doordat de kans groot is dat er na het oplossen van de schouderdystocie ook sprake is van neonatale problematiek.

Na de schouderdystocie

- Na het optreden van een schouderdystocie is er een sterk verhoogde kans (68%) ophaemorrhagia post partum. Anticipeer hierop.
- Zorg voor een evaluatie met de ouders en betrokken hulpverleners.
- Documenteer alle handelingen die uitgevoerd zijn bij de schouderdystocie.

Bijlage Stroomdiagram en manoeuvres op basis van acute kaart Groene Hart Ziekenhuis

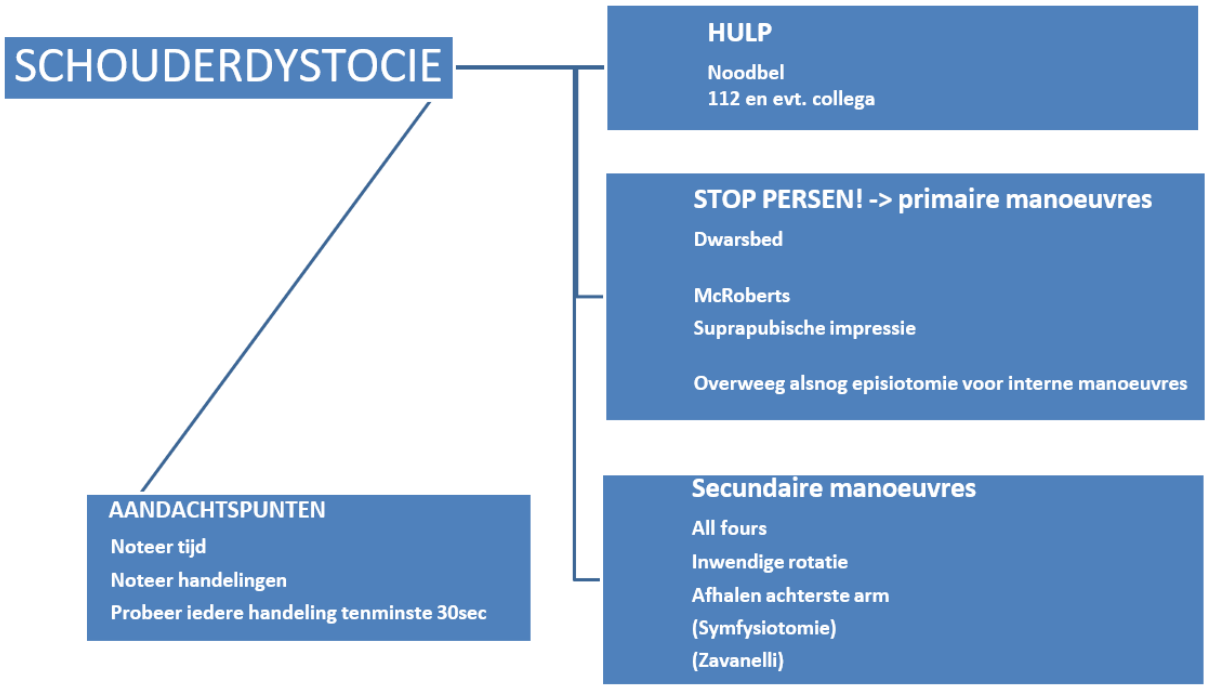

Mc Roberts

Suprapubische impressie

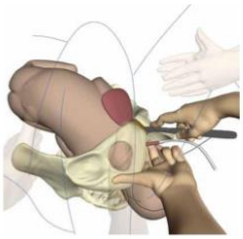

Symfysiotomie
Mes in partuskar

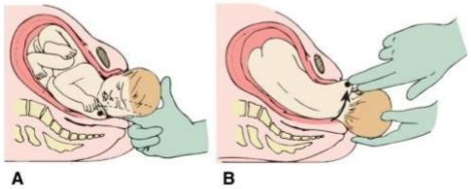

Inwendige rotatie achterste schouder

Inwendige rotatie voorste schouder

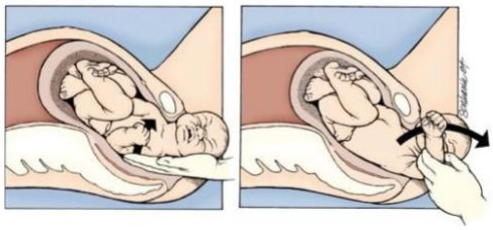

Afhalen achterste arm